

Contribution à la segmentation automatique de l'encéphale à partir de coupes IRM

V. LE THUC *, A. TALEB-AHMED **, T. SAINT MICHEL *, M AYACHI *, J.P PRUVO *

*Centre Hospitalier Régional Universitaire de LILLE: France.
Service de Neuroradiologie

**Laboratoire d'Analyse des Systèmes du Littoral Cote d'Opale
tel : 03.21.46.06.83, Fax : 03.21.34.07.40
e-mail : Abdelmalik.taleb-ahmed@lasl-gw.univ-littoral.fr
PB 649 62228 Calais cedex.

Résumé

Nous présentons dans le cadre de cet article une contribution à la segmentation automatique de l'encéphale à partir d'images IRM (Imagerie par Résonance Magnétique). Notre méthode est entièrement automatique. Elle est basée sur une analyse statistique de l'histogramme (segmentation EM), et c'est là son originalité, sur une approche géométrique du problème. Cela nous a permis de prendre en compte l'information 3D de la séquence. Ainsi, les résultats que nous obtenons sont proches de 100%, même si quelques erreurs, liées aux mouvements du patient, peuvent survenir lors de l'acquisition.

1. Introduction

L'Imagerie par Résonance Magnétique (IRM) est l'examen de référence dans l'étude des lésions de l'encéphale de par son excellente résolution spatiale et la bonne différenciation tissulaire qu'elle permet.

Notre objectif à terme est d'améliorer la localisation des zones d'ischémie par le biais d'une détection automatique. Pour ce faire, nous effectuons un recadrage de l'encéphale dans l'atlas de Talairach [9], afin de disposer d'un référentiel commun pour chaque patient. Puis nous proposons une méthode de segmentation automatique des lésions. Enfin, une analyse statistique multivariée nous permettra de déterminer la région effective de la lésion en fonction d'un syndrome clinique précis.

Nous avons développé une méthode de segmentation de l'encéphale à partir de coupes axiales d'IRM. En effet, l'IRM permet de mettre en évidence certaines discontinuités de signal, ce qui est rendu possible par le

Abstract

We present in the scope of this article a contribution to the automatic segmentation of the encephalon from MRI images (Magnetic Resonance Imaging). Our method is entirely automatic. It is based on a statistic analysis of the histogram (segmentation EM), and there lies its originality, on a geometrical approach of the problem. That allows us to take into account the 3D information of the sequence. Thus the results that we have obtained are close to 100%, even if some mistakes, linked to the unexpected movements of the patient, can occur during the acquisition.

choix de la séquence d'acquisition. Les solutions que nous décrivons ci-dessous s'appliquent à des séquences IRM en densité de protons σ (TE=22ms, TR=3800ms) et pondérées T2 (TE=90ms, TR=3800ms).

Les lésions d'ischémie constituées apparaissent en hypersignal (niveau de gris : blanc) en pondération T2. Pour les détecter, il est nécessaire de trouver le moyen de supprimer l'environnement extérieur à l'encéphale (voûte osseuse, globes oculaires, tissus graisseux sous-cutanés), et ainsi éviter toutes erreurs lors de la détection.

Les travaux entrepris dans ce domaine [1] proposent une solution qui peut se décomposer en 5 étapes distinctes :

- suppression du bruit de fond, par modélisation de ce dernier à l'aide d'une loi de type Rayleigh [2], dans l'image IRM,
- filtre non linéaire anisotrope [5][6],
- détermination des différentes classes à l'aide d'une approche bayésienne,

- suppression des zones indésirables à l'aide de filtres morphologiques [7],
- segmentation par contour actif [8].

Malheureusement, les résultats obtenus ne sont pas satisfaisants et reproductibles. En effet, le nombre d'applications de filtres morphologiques varie d'un dossier patient à l'autre. De plus, la méthode décrite dans [1] nécessite l'utilisation de 2 séquences IRM alors que notre méthode n'a besoin que d'une séquence IRM en densité de protons σ ou pondérée T2. Nous proposons donc dans le cadre de cette étude une nouvelle méthode de détection des lésions de l'encéphale qui est à la fois automatique et reproductible. Les premiers résultats que nous proposons ont été obtenus à la suite de l'étude de 28 dossiers patients et sont dans tous les cas supérieurs à 95%. Les 5% restant sont liés à l'agitation intempestive de certains patients. Notre méthode de segmentation de l'encéphale se caractérise par une approche plus géométrique du problème. Ce qui nous a permis de d'améliorer nos résultats suite au traitement statistique de la segmentation EM [4], [3] sur les coupes axiales du crâne.

Notre méthode se décompose en 4 étapes principales :

- suppression du bruit de fond dans l'image IRM à l'aide de la segmentation EM (Estimation Maximisation) afin d'obtenir le masque de la boîte crânienne mais aussi de diminuer la durée de calcul.
- détermination des différentes classes à l'aide d'une approche bayésienne,
- détermination du masque de l'encéphale à l'aide d'une méthode qui combine l'algorithme du Flood Fill et de propriétés géométriques de l'encéphale.
- élimination des artefacts dus aux étapes précédentes.

Nous allons reprendre ces différentes étapes en mettant en évidence les originalités de notre travail et nous donnerons à la fin quelques exemples de résultats. Nous discuterons ensuite des perspectives de notre travail.

2. Suppression du bruit de fond

2.1 Segmentation EM

Pour supprimer le bruit de fond nous avons appliqué la segmentation EM sur l'histogramme de l'image. Cette méthode suppose que l'image est une combinaison de champs aléatoires.

La densité de probabilité est définie par :

$$f(X) = \sum_{k=1}^K \pi_k f(x/\theta_k) \quad \text{avec : } 0 \leq \theta_k \leq 1 \text{ et}$$

$$\sum_{j=1}^K \pi_k = 1$$

K est le nombre de classes.

$\pi_k = P[Y = k]$ est la probabilité a priori de la classe k .

Elle est estimée par la proportion des classes.

Ainsi, si nous considérons un mélange de distribution normale ; $\theta_k = (\mu_k, \sigma_k)$ ou pour la classe k :

$$\mu_k = E[X/Y = k] \text{ est la moyenne}$$

$$\sigma_k = E[(X - \mu_k)(X - \mu_k)^t / Y = k] \text{ est la variance}$$

La densité de probabilité peut donc s'écrire dans le cas unidimensionnel :

$$f_x(x) = f(x) = \frac{1}{\sqrt{2\pi}} \times \sum_{k=1}^K \left(\frac{\pi_k}{\sigma_k} \cdot \exp\left(-\frac{(x - \mu_k)^2}{2 \cdot \sigma_k^2}\right) \right)$$

L'algorithme EM est itératif et se décompose en 3 étapes.

- La première étape est l'initialisation des probabilités a priori, des moyennes et des variances de chaque classe. Ainsi, nous calculons :

$$\pi_k^{m=0} = \frac{1}{K} \quad \text{et} \quad \theta_k^{m=0} = (\mu_k^0, \sigma_k^0)$$

- Puis nous estimons les probabilités a posteriori $t_k^m(x_i)$ pour le pixel x_i qui appartient à la classe k à la $m^{\text{ème}}$ itération.

$$t_k^m = \frac{\pi_k^m f(x_i/\theta_k^m)}{\sum_{p=1}^K \pi_p^m f(x_i/\theta_p^m)}$$

- Nous recalculons pour l'itération $m+1$, les probabilités a priori, les moyennes et les variances de chaque classe comme suit :

Probabilités a priori des classes :

$$\pi_k^{m+1} = \frac{1}{n} \sum_{i=1}^n t_k^m(x_i)$$

Moyennes des classes :

$$\mu_k^{m+1} = \frac{\sum_{i=1}^n x_i t_k^m(x_i)}{\sum_{i=1}^n t_k^m(x_i)}$$

Variances des classes :

$$(\sigma_k^{m+1})^2 = \frac{\sum_{i=1}^n (x_i - \mu_k^{m+1})(x_i - \mu_k^{m+1})^t t_k^m(x_i)}{\sum_{i=1}^n t_k^m(x_i)}$$

Lorsque l'algorithme converge, nous appliquons la règle de Bayes qui attribue à chaque pixel une classe k de la façon suivante :

$$k(x_i) = \text{Arg} \left[\max \{ \pi_k f(x_i / \theta_k) \} \right] \text{ avec } 1 \leq k \leq K$$

La classification, ainsi faite, nous permet de dissocier de notre information les perturbations amenées par le bruit

2.2 Résultat de la segmentation EM

La segmentation EM est une méthode robuste. Elle permet de déterminer un seuil optimal pour supprimer le bruit de fond dans l'image, quelles que soient les conditions d'acquisitions des coupes IRM (fig. 1,2). En effet, la suppression du bruit de fond en estimant la loi de Rayleigh [2] montre rapidement ses limites lors d'une utilisation courante (artefacts).

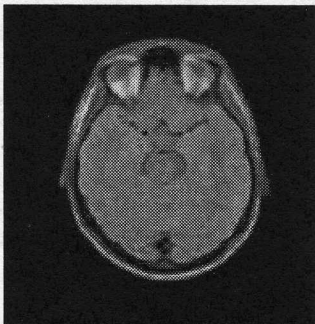


Fig 1 : image de départ

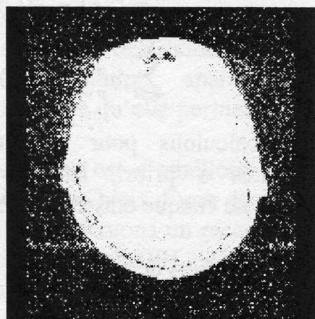


Fig 2 : masque obtenu après segmentation

Remarques :

Nous constatons d'une part que le masque obtenu (fig. 2) correspond bien à la boîte crânienne, d'autre part que le bruit de fond a bien été mis en évidence par la segmentation EM. Il suffit enfin d'appliquer des filtres morphologiques, pour le supprimer (fig. 3,4).

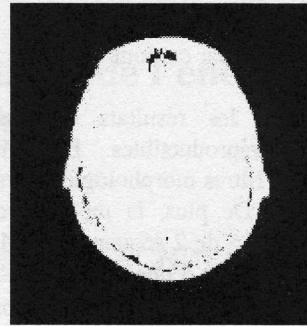


Fig 3 : masque obtenu après l'application d'opérateurs morphologiques




Fig 4 : masque après remplissage

On effectue une combinaison entre l'image de départ et l'image de la fig. 4 pour ne retenir que la représentation de la tête sans la présence du bruit (fig. 5,6).

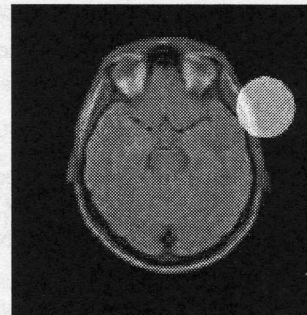

Fig. 5 : Avant suppression du bruit de fond

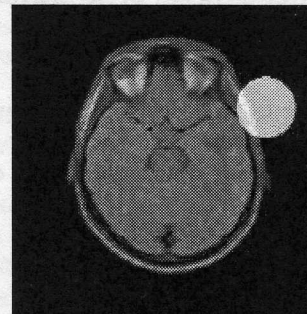

Fig. 6 : Après suppression du bruit de fond

3. Segmentation de l'encéphale

Nous rappelons que l'objectif de notre travail est de segmenter l'encéphale, tout en supprimant les régions indésirables et extérieures à l'encéphale comme la graisse, les yeux... En effet, ces régions peuvent apparaître en hyper-signal, sur les images IRM pondérées T2, comme les lésions ischémiques que nous recherchons. Nous allons donc effectuer une classification de notre séquence d'images en trois classes.

En effet, sur des images pondérées T2, nous pouvons différencier :

- l'air, le fond, et la voûte crânienne qui apparaissent en **hypo-signal** (noir)
- l'encéphale qui apparaît en **iso-signal** (gris)
- les yeux, la graisse sous-cutanée qui apparaissent en **hyper-signal** (blanc)

Pour que la segmentation EM fonctionne dans les meilleures conditions possibles, il nous est apparu nécessaire de délimiter la zone d'intérêt, qui correspond au crâne. Cela nous permet d'avoir une meilleure répartition de nos classes.

Le résultat de la segmentation EM en 3 classes des images IRM est donné figures 7,8. Ensuite, nous réalisons un double seuillage pour supprimer les classes qui correspondent à l'air, aux yeux et au crâne (fig. 9).

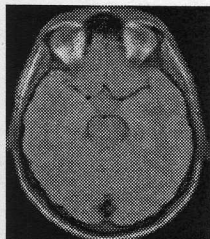

Fig 7 : image initiale

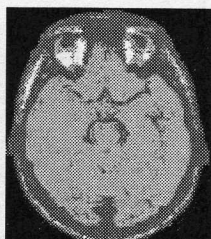


Fig 8 : image segmentée en 3 classes à l'aide de la segmentation EM

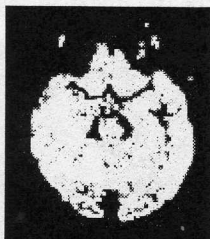

Fig 9 : image après double seuillage

A l'issue de cette opération, nous obtenons l'encéphale dans sa totalité. Nous allons, par la suite, appliquer divers

traitements afin de délimiter la région de l'encéphale que nous recherchons.

4. Le Flood Fill

La segmentation en trois classes et le double seuillage permettent une première suppression des régions extérieures à l'encéphale. Les résultats obtenus, bien que bons, demeurent cependant insuffisants dans la région, qui correspond à la fosse postérieure de l'encéphale, comme le montrent les images ci-dessous (fig. 10, 11, 12) :

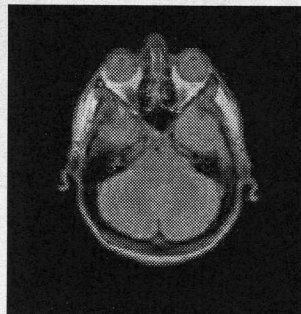

Fig 10 : image de départ

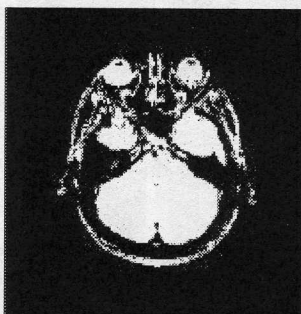


Fig 11 : masque obtenu après la segmentation en 3 classes et double seuillage

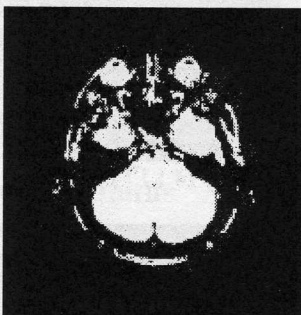

Fig 12 : le même masque après un ouverture

L'encéphale étant dissocié des yeux et de la graisse sous-cutanée, il est donc possible de récupérer l'encéphale tout en supprimant les parties indésirables. Notre choix s'est porté sur une méthode de remplissage récursif : l'algorithme du Flood Fill. Sur un ensemble de 20 dossiers patients, nous avons constaté qu'en coupes axiales,

l'encéphale se situe au centre de l'image. Ce qui nous a permis d'automatiser le processus par la création d'un germe dont la valeur du niveau de gris est donnée pour un pixel appartenant au centre de l'image (fig. 13).

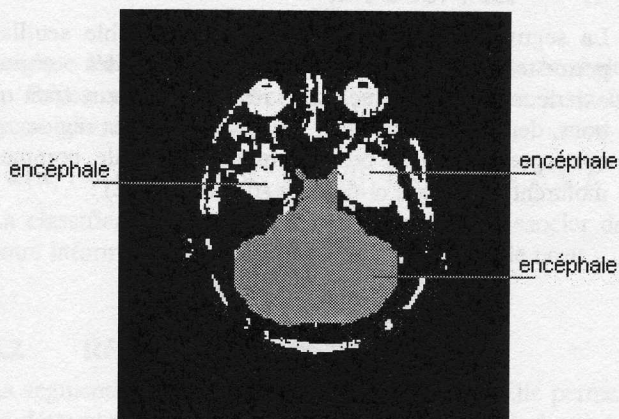


Fig. 13 : après le premier Flood Fill

Remarques :

La suppression des régions indésirables comme les yeux, le crâne, est de plus en plus difficile lorsque nous traitons les coupes IRM représentant la fosse postérieure. Pour nous affranchir de ces difficultés supplémentaires nous utilisons le fait que l'encéphale est relativement symétrique. Donc en prenant le symétrique de ce masque et en l'ajoutant au masque obtenu après notre premier remplissage, nous récupérons les parties « disjointes » de l'encéphale. (Fig 14, 15, 16, 17).

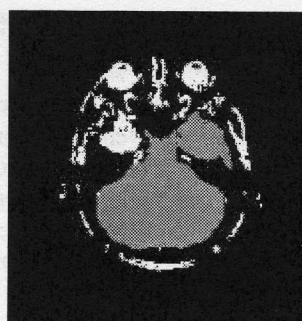


Fig 16 : 2ème Flood Fill

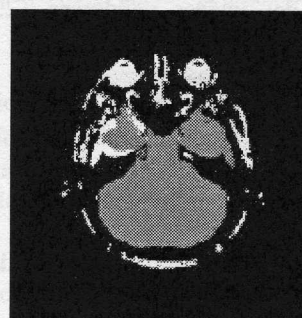


Fig 17 : Symétrie

Les Flood Fill et les symétries successives nous permettent donc d'obtenir enfin le masque de l'encéphale (en gris sur la fig. 17).

En appliquant ce masque, nous récupérons alors l'encéphale (fig. 18,19).

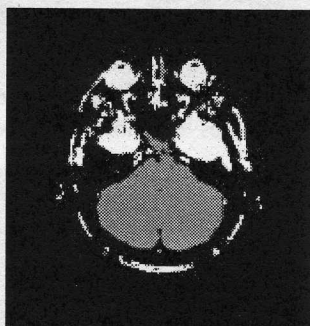

Fig 14 : 1^{er} Flood Fill

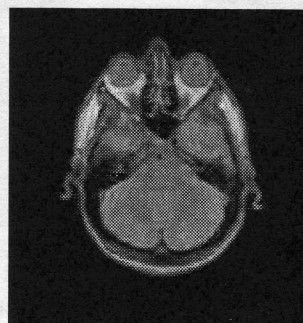

Fig 18 : image de départ

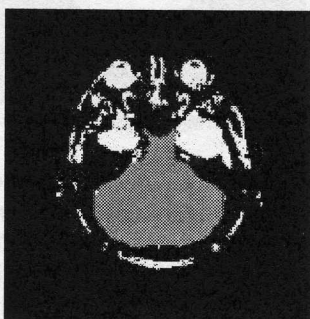


Fig 15 : Symétrie

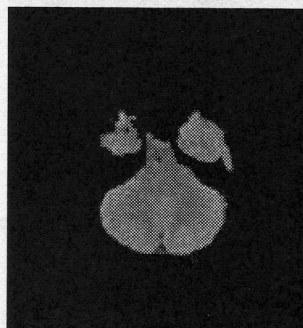


Fig 19 : l'encéphale

Remarques :

Sur 28 dossiers traités, notre méthode a montré sa fiabilité et sa robustesse. Néanmoins, des problèmes apparaissent dans les premières coupes IRM de l'encéphale. La graisse et l'encéphale ont des niveaux de gris très proches (fig. 20). Il est donc nécessaire, pour obtenir un masque de l'encéphale correct, d'utiliser des propriétés de continuité de géométrie du crâne pour éviter des artefacts de segmentation. La solution que nous proposons est la suivante :

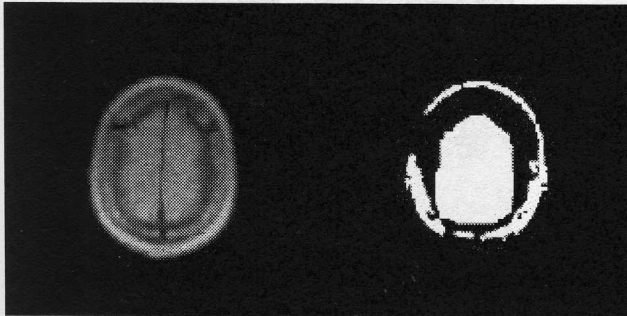


Fig 20 : problème de segmentation

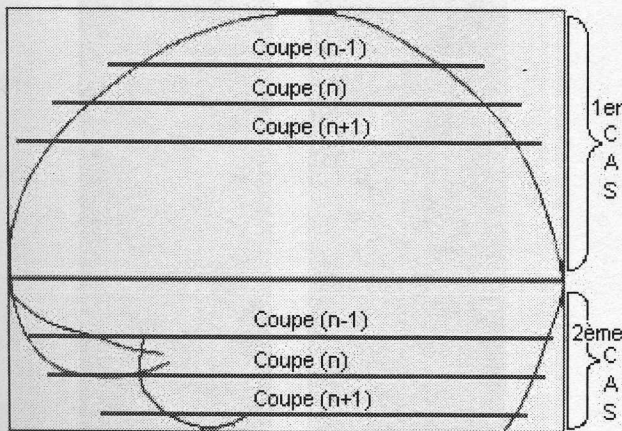


Fig. 21 : approche géométrique des erreurs de segmentation

Pour corriger ces erreurs, nous supposons qu'il y a peu de variations d'une coupe avec la suivante ou d'une coupe avec la précédente. Cependant l'épaisseur de la coupe doit être relativement fine afin de permettre la distinction entre le crâne et l'encéphale, et d'éviter ainsi les problèmes liés aux volumes partiels.

Dans le premier cas :

- La coupe (n-1) est plus petite que la coupe (n).
- La coupe (n+1) est plus grande que la coupe (n).

Dans le deuxième cas :

- La coupe (n+1) est plus petite que la coupe (n).
- La coupe (n-1) est plus grande que la coupe (n).

Une simple comparaison entre la hauteur des coupes permet donc de déterminer si un masque de l'encéphale est erroné (fig 22A, 22B), et ainsi de corriger les erreurs éventuelles.













| Coupe De l'encéphale | Masque après segmentation | Masque après correction des erreurs | Image finale |
|--|--|---|---|
|  Coupe (n-1) |  |  |  |
|  Coupe (n) |  fig. 22 A |  fig. 22 B |  |
|  Coupe (n+1) |  |  |  |

Fig 22A. : Ce masque est faux : la coupe $n > n-1$, alors que la coupe $n > n+1$.

Fig 22B : ET entre le masque de la coupe (n) et le masque de la coupe (n+1).

5. Résultats définitifs

Notre méthode de segmentation de l'encéphale se caractérise par une approche plus géométrique des problèmes de segmentation. Cela nous a permis de corriger des erreurs liées au traitement statistique de la segmentation EM sur les coupes axiales du crâne.

Cette méthode est, de plus, relativement rapide et entièrement automatique. En travaillant sur des coupes du crâne pondérées en T2 obtenues tous les 5mm et de taille 512x512 pixels, la segmentation de l'encéphale d'un

patient et la correction des erreurs demande 4 minutes environ sur un Pentium 100 Mhz équipé de 32 Mo de RAM.

Les différentes techniques que nous avons décrites ici ne sont qu'une première partie de notre travail dans le cadre de l'étude sur la segmentation des lésions ischémiques cérébrales que nous menons conjointement avec les services de Neurologie et de Neuroradiologie du Centre Hospitalier Régional Universitaire de Lille. Ainsi, nous avons déjà implémenté le recadrage de l'encéphale dans l'atlas de Talairach et la détection des lésions ischémiques mais à l'heure actuelle l'analyse statistique multivariée des données est seulement en cours d'évaluation sur des patients atteints de troubles de la parole.

L'intérêt de notre méthode de segmentation de l'encéphale ne s'arrête pas à un pré-traitement dans l'étude des lésions ischémiques. Cette méthode est utilisée dans d'autres applications comme la quantification automatique du volume des zones de démyélinisation dans le cadre de la sclérose en plaque dans l'encéphale. Voici un exemple de résultats de notre méthode (fig 23) de segmentation de l'encéphale sur une séquence complète.

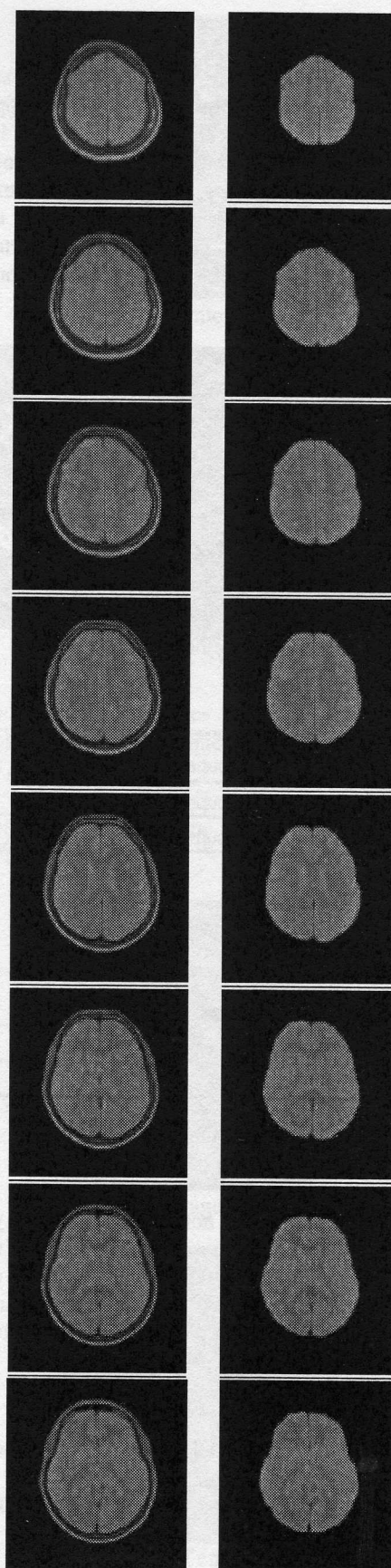
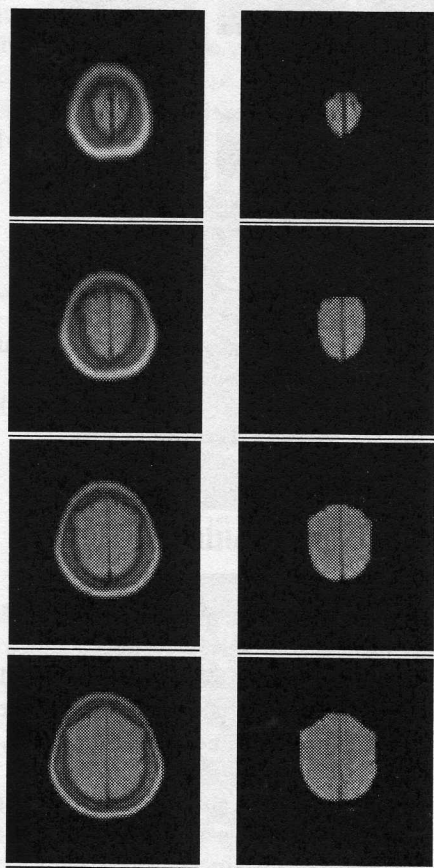
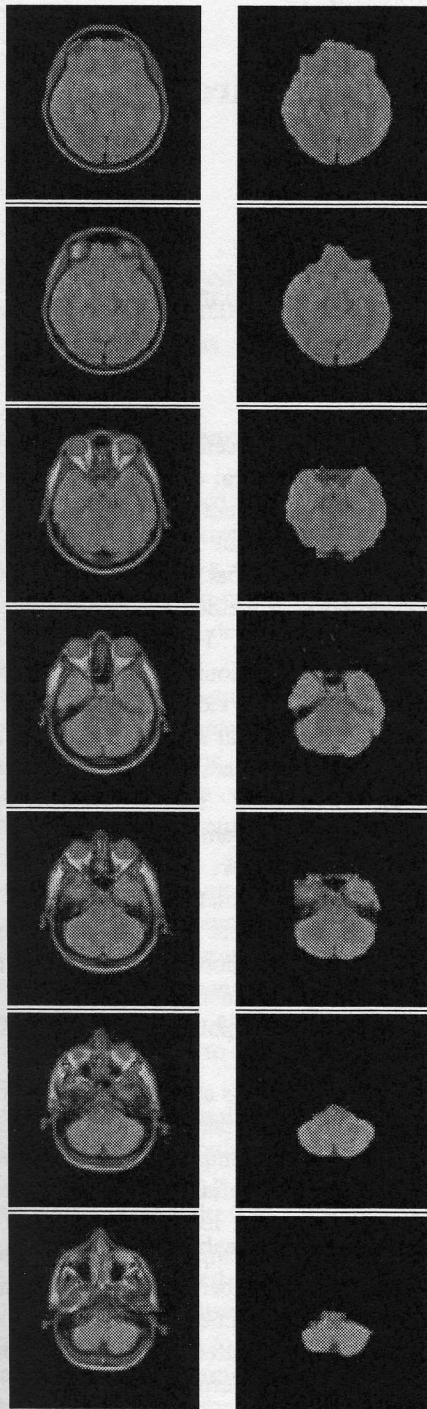



Fig 23 : processus complet de
segmentation IRM
de densité de protons σ

6. Bibliographie

- [1] M. Stella Atkins et Blair T. Mackiewich.
« Automatic Segmentation of the Brain in MRI.
Conference on Visualisation in Biomedical Computing
96 »,
Springer-Verlag Lecture Notes in Computer Science,
1131:210-216, Sept. 1996.
- [2] Marijn E.Brummer, Russel M Mersereau, Robert
L.Eisner, and Richard R.J. Lewine.
Automatic Detection of Brain Contours in MRI Data
Sets.
In *IEEE Transactions on Medical Imaging, Vol 12. No
2, JUNE 1993*
- [3] Banga.C
Unsupervised bayesian classifier applied to
segmentation of retina.
14 Int .Conf .of IEEE Eng in med and Bio Soc, 1992.
- [4] Demster.M Laird.N .
Maximum likelihood from incomplete data via the EM
Algorithm.
JRSS, series B-39, 1977
- [5] Guido Gerig, Olaf Kübler, Ron Kikinis, and Fernc A.
Jolesz .
Nonlinear Anisotropic Filtering of MRI Data.
In *IEEE Transactions on Medical Imaging, Vol 11. No
2, JUNE 1992*
- [6] Pietro Perona and Jitendra Malik.
Scale-space and edge detection unsing anisotropic
diffusion.
In *IEEE Transaction on Pattern Analysis and Machine
Intelligence. July 1990*
- [7] Rafael C. Gonzalez, Richard E. Woods.
Digital Image Processing.
Addison-Wesley Publishing Company. 1987
- [8] Michael Klass, Andrew Witkin, and Dimitri
Terzopoulos.
Snakes: Active models
International Journal of Computer Vision 1987
- [9] Jean Talairach, Pierre Tournoux.
Referentially Oriented Cerebral Mri Anatomy : An Atlas
of Sterotaxic Anatomical Correlations for Gray and
White Matter.
Hardcover Published 1993